



# REVISTA BRASILEIRA DE ANESTESIOLOGIA

Publicação Oficial da Sociedade Brasileira de Anestesiologia  
[www.sba.com.br](http://www.sba.com.br)



## ARTIGO CIENTÍFICO

# Uma comparação de vários dispositivos supraglóticos para intubação traqueal guiada por fibra óptica



Thomas Metterlein\*, Anna Dintenfelder, Christoph Plank, Bernhard Graf e Gabriel Roth

Universitätsklinikum Regensburg, Klinik für Anästhesiologie, Regensburg, Alemanha

Recebido em 17 de julho de 2015; aceito em 22 de setembro de 2015  
Disponível na Internet em 12 de janeiro de 2017

### PALAVRAS-CHAVE

Via aérea difícil;  
Intubação guiada  
por fibra óptica;  
Dispositivo  
supraglótico

### Resumo

**Justificativa:** A intubação guiada por fibra óptica (IGFO) através de dispositivo supraglótico (DSG) tem sido descrita como um procedimento seguro e fácil para o manejo de via aérea difícil. No entanto, a visualização da abertura da glote é essencial para a IGFO. Vários DSGs diferentes estão comercialmente disponíveis e podem oferecer diferentes condições para a IGFO. O objetivo deste estudo foi comparar a melhor visão obtida da abertura da glote com o uso de diferentes DSGs.

**Métodos:** Com a aprovação do Comitê de Ética local, 52 pacientes adultos submetidos à anestesia eletiva foram randomicamente designados para um dos DSGs: tubo laríngeo (TL), máscara laríngeo (ML) I-Gel, ML Unique, ML Supreme, ML AuraOnce. Após a indução padronizada da anestesia, o DSG foi colocado de acordo com as recomendações do fabricante. Após ventilação bem-sucedida, a posição do DSG em relação à abertura da glote foi examinada com um endoscópio flexível. Uma abertura da glote total ou parcialmente visível foi considerada como adequada para a IGFO. A adequação para a IGFO foi comparada entre os grupos (teste-H, teste-U;  $p < 0,05$ ).

**Resultados:** Os dados demográficos não foram diferentes entre os grupos. A colocação do DSG e a ventilação adequada foram bem-sucedidas em todas as tentativas. A visão da glote adequada para a IGFO diferiu entre os dispositivos, variou de 40% para o TL, 66% para a ML Supreme, 70% para a ML I-Gel e 90% para ambas as máscaras laríngeas Unique e AuraOnce.

**Conclusão:** Nenhum dos DSG usados ofereceu uma visão total ou parcial da glote em todos os casos. Porém, as máscaras laríngeas Unique e AuraOnce pareceram mais adequadas para a IGFO em comparação com os outros dispositivos.

© 2016 Sociedade Brasileira de Anestesiologia. Publicado por Elsevier Editora Ltda. Este é um artigo Open Access sob uma licença CC BY-NC-ND (<http://creativecommons.org/licenses/by-nc-nd/4.0/>).

\* Autor para correspondência.

E-mail: [tom.metterlein@gmx.net](mailto:tom.metterlein@gmx.net) (T. Metterlein).

**KEYWORDS**

Difficult airway;  
Fibreoptic intubation;  
Supraglottic airway  
device

**A comparison of various supraglottic airway devices for fiberoptical guided tracheal intubation****Abstract**

**Background:** Fiberoptical assisted intubation via placed supraglottic airway devices has been described as safe and easy procedure to manage difficult airways. However visualization of the glottis aperture is essential for fiberoptical assisted intubation. Various different supraglottic airway devices are commercially available and might offer different conditions for fiberoptical assisted intubation. The aim of this study was to compare the best obtainable view of the glottic aperture using different supraglottic airway devices.

**Methods:** With approval of the local ethics committee 52 adult patients undergoing elective anesthesia were randomly assigned to a supraglottic airway device (Laryngeal Tube, Laryngeal Mask Airway I-Gel, Laryngeal Mask Airway Unique, Laryngeal Mask Airway Supreme, Laryngeal Mask Airway Aura-once). After standardized induction of anaesthesia the supraglottic airway device was placed according to the manufacturers recommendations. After successful ventilation the position of the supraglottic airway device in regard to the glottic opening was examined with a flexible fiberscope. A fully or partially visible glottic aperture was considered as suitable for fiberoptical assisted intubation. Suitability for fiberoptical assisted intubation was compared between the groups (*H*-test, *U*-test;  $p < 0.05$ ).

**Results:** Demographic data was not different between the groups. Placement of the supraglottic airway device and adequate ventilation was successful in all attempts. Glottic view suitable for fiberoptical assisted intubation differed between the devices ranging from 40% for the laryngeal tube (LT), 66% for the laryngeal mask airway Supreme, 70% for the Laryngeal Mask Airway I-Gel and 90% for both the Laryngeal Mask Airway Unique and the Laryngeal Mask Airway Aura-once.

**Conclusion:** None of the used supraglottic airway devices offered a full or partial glottic view in all cases. However the Laryngeal Mask Airway Unique and the Laryngeal Mask Airway Aura-once seem to be more suitable for fiberoptical assisted intubation compared to other devices.

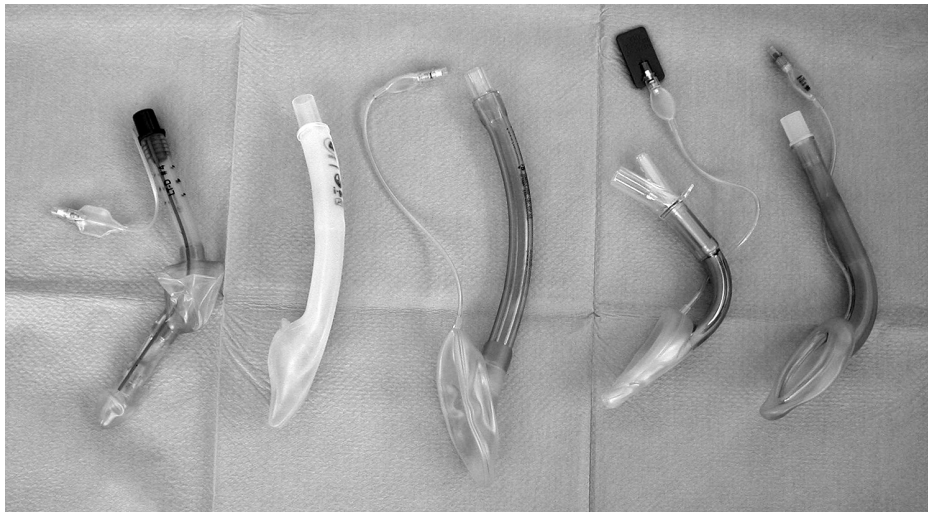
© 2016 Sociedade Brasileira de Anestesiologia. Published by Elsevier Editora Ltda. This is an open access article under the CC BY-NC-ND license (<http://creativecommons.org/licenses/by-nc-nd/4.0/>).

**Introdução**

O manejo bem-sucedido das vias aéreas é o objetivo principal durante a anestesia geral, bem como em muitas situações de emergência. Embora seja considerada como padrão-ouro, a intubação traqueal requer proficiência. Relatou-se que a incidência de intubação difícil varia de 0,05% a 18%.<sup>1</sup> A Força-Tarefa para o Manejo de Via Aérea Difícil da Sociedade Americana de Anestesiologistas (ASA), portanto, enfatiza a importância de dispositivos opcionais menos invasivos para a oxigenação adequada, caso a intubação traqueal falhe.<sup>2</sup> A máscara laríngea (ML) foi explicitamente mencionada nas recomendações da ASA em 2003. Várias MLs opcionais (figura 1) foram vendidas desde então. Diferentes formas e materiais foram usados para obter uma vedação melhor das vias aéreas e menos trauma faríngeo, além de facilitar a colocação correta. Em 1999, outro dispositivo supraglótico (DSG), o tubo laríngeo (TL), foi introduzido.<sup>3</sup> Trata-se de um tubo de lúmen único com manguitos esofágico e faríngeo conectados a uma única linha de insuflação, com uma abertura ventral para a ventilação entre os dois manguitos (figura 1).<sup>3</sup> Após uma inserção às cegas, todos os DSG fornecem uma via aérea patente na maioria dos pacientes na primeira tentativa. Isso torna o DSG uma opção interessante em medicina de emergência<sup>4,5</sup>. A viabilidade mesmo sem treinamento extensivo fornece

uma ferramenta simples para o manejo das vias aéreas<sup>3</sup>. De acordo com vários algoritmos de manejo das vias aéreas, a oxigenação urgente do paciente pode ser feita através da inserção de um DSG em caso de falha na intubação. No entanto, em situações de emergência, a intubação traqueal ainda é necessária para proteger o paciente de aspiração<sup>3,6</sup>. Quando a substituição do dispositivo supraglótico por um tubo traqueal é necessária, a segurança máxima do paciente deve ser considerada. O dispositivo inserido primeiro tem como função manter a permeabilidade das vias aéreas, enquanto outras intervenções são preparadas ou ocorrem.<sup>7</sup> O fornecimento ideal de oxigênio pode ser feito durante todo o processo de troca do tubo para evitar a dessaturação.

Vários métodos descrevem a substituição segura do DSG já inserido por um tubo traqueal. Atherton descreveu a inserção às cegas de um permutador de tubo na traqueia através de ML colocada com uma taxa de sucesso considerável<sup>8</sup>. Um procedimento mais sofisticado foi descrito por Hawkins et al. Para garantir o posicionamento adequado do tubo traqueal, o permutador de tubo é colocado sob a orientação de fibra óptica.<sup>9</sup> Um procedimento muito semelhante foi relatado por Genzwuerker et al. Com o uso de um tubo laríngeo como via aérea primária. Novamente, o permutador de tubo foi colocado sob a orientação de fibra óptica e permitiu a colocação fácil e rápida do tubo traqueal.<sup>10</sup> A taxa de sucesso da intubação guiada por fibra



**Figura 1** Dispositivos supraglóticos disponíveis comercialmente e usados, esquerda para a direita – LT-D, i-Gel, original, Supreme, Aura-Once.

óptica (IGFO) é significativamente maior em comparação com a inserção às cegas de um tubo ou permutador de tubo. Isso pode ser facilmente explicado pela posição quase sempre não ideal do DSG na faringe. Os orifícios distais do DSG e a abertura da glote precisam estar em linha quando um DSG é usado para intubação traqueal.

Para todos os procedimentos guiados por fibra óptica, é essencial visibilizar a abertura glótica através do lúmen distal do DSG. Há vários DSGs diferentes comercialmente disponíveis. Embora todos sejam adequados para a ventilação de emergência, permanece incerto se esses dispositivos também podem servir como vias aéreas designadas para intubação guiada por fibra óptica. Com a variação de formas e materiais, devemos presumir que o posicionamento faríngeo dos DSGs comercialmente disponíveis varia consideravelmente.

O objetivo deste estudo foi avaliar o posicionamento faríngeo de diferentes dispositivos supraglóticos em relação à abertura da glote e sua potencial viabilidade como uma via aérea designada para IGFO. Uma avaliação sistemática ainda não foi feita para determinar quais são os dispositivos que permitem uma visualização adequada da abertura da glote.

## Métodos

Com a aprovação do Comitê de Ética local, 52 pacientes submetidos a tratamento eletivo com laser para condilomas genitais foram examinados por três anesthesiologistas (um no 4º ano de residência e dois médicos assistentes). Os três anesthesiologistas estavam familiarizados e tinham experiência adequada com os DSGs usados. A visão da glote entre os diferentes dispositivos foi, portanto, comparada entre o TL descartável (VBM Medizintechnik GmbH, Sulz a.N., Alemanha), a ML I-Gel (Intersurgical, Sankt Augustin, Alemanha), a ML Unique (Teleflex Medical GmbH, Kernen, Alemanha), a ML Supreme (Teleflex Medical GmbH, Kernen, Alemanha) e a ML AuraOnce (Ambu GmbH, Bad Nauheim, Alemanha) (figura 1). Após receber os termos de consentimento

assinados, os pacientes foram randomicamente designados para o uso de um DSG específico, mediante envelopes preparados de forma independente e sorteados antes da anestesia. Os pacientes receberam 7,5 mg de midazolam por via oral uma hora antes da cirurgia. A anestesia foi induzida com remifentanil ( $0,4 \mu\text{g} \cdot \text{kg}^{-1} \cdot \text{min}^{-1}$ ) e propofol (*bolus* de  $2,5 \text{mg} \cdot \text{kg}^{-1}$  e infusão contínua de  $0,1 \text{mg} \cdot \text{kg}^{-1} \cdot \text{min}^{-1}$ ). A profundidade da anestesia foi monitorada e a ventilação via máscara facial foi iniciada a um valor BIS abaixo de 40. O tamanho do DSG foi escolhido e a inserção foi feita de acordo com as recomendações do fabricante. Antes da inserção, os mangitos foram desinsuflados e um lubrificante solúvel em água (Instru Gel, Dr. Deppe Laboratorium, Kempen, Alemanha) foi aplicado. Após a colocação do dispositivo na faringe, o manguito foi insuflado para atingir uma pressão de 20 mmHg. A ventilação ideal foi estabelecida e um endoscópio flexível de 3,4 mm (10Bs, Pentax, Hamburgo, Alemanha) foi inserido no DSG mediante adaptador de broncoscopia por um avaliador cego para o dispositivo. O broncoscópio foi avançado até o orifício distal do DSG e uma imagem da melhor vista possível da glote foi registrada. Durante o exame, a anestesia foi mantida com infusão contínua de remifentanil e propofol. Após a remoção do fibroscópio, cuidados adicionais foram providenciados, de acordo com nossos padrões hospitalares.

As imagens das aberturas glóticas foram posteriormente classificadas por um observador, cego para o dispositivo usado, de acordo com o sistema de classificação introduzido por Brimacombe e Berry<sup>11</sup> (visão total da glote = I, abertura da glote parcialmente visível = II, abertura da glote não visível = III) (figura 2). As visões total e parcial da abertura da glote foram consideradas como adequadas para a intubação traqueal guiada por fibra óptica.

Todos os dados foram expressos em média e intervalo interquartil. Os escores de visualização da glote foram comparados entre os grupos com o teste *H* de Kruskal-Wallis e o teste *U* de Mann-Whitney com Win-STAT (R. Fitch Software, Bad Krozingen, Alemanha);  $p < 0,05$  foi considerado estatisticamente significativo.

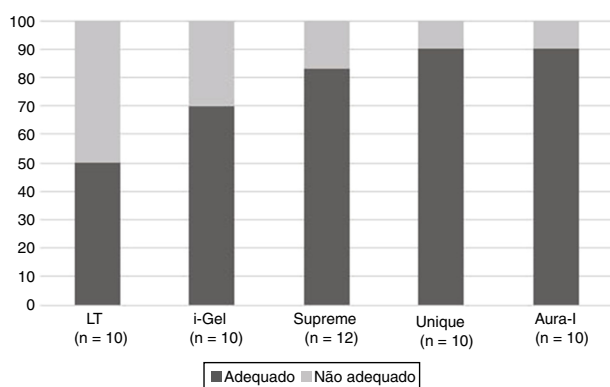
**Tabela 1** Dados demográficos dos pacientes examinados. Não houve diferença entre os grupos. Dados expressos em mediana e intervalo interquartil

	Idade (anos)	Peso (kg)	Estatura (cm)	Índice de massa corporal (kg/m <sup>2</sup> )
TL (n = 10)	32 (29–33)	67 (61–79)	173 (168–175)	22 (21–26)
i-Gel (n = 10)	47 (34–48)	76 (69–85)	173 (169–178)	25 (24–27)
Unique (n = 10)	32 (30–46)	83 (68–101)	176 (168–185)	26 (22–30)
Supreme (n = 12)	33 (27–46)	89 (74–96)	176 (167–179)	29 (23–31)
AuraOnce (n = 10)	33 (31–36)	82 (71–91)	180 (175–184)	26 (22–27)

**Tabela 2** Vista da glote na abertura distal do dispositivo supraglótico

	Vista total I	Vista parcial II	Não visível III	Adequado para IGFO	Não adequado para IGFO
TL (n = 10)	3	1	6	4 <sup>a</sup>	6
i-Gel (n = 10)	7		3	7 <sup>a</sup>	3
Unique (n = 10)	9		1	9 <sup>a</sup>	1
Supreme (n = 12)	8		4	8 <sup>a</sup>	4
AuraOnce (n = 10)	9		1	9 <sup>a</sup>	1

<sup>a</sup>  $p < 0,05$  diferença significativa entre TL e os outros dispositivos. Não houve diferenças entre os outros dispositivos.

**Figura 2** Condições adequadas de intubação em porcentagem: cinza escuro é adequado, cinza claro não é adequado para intubação assistida por fibra óptica. Há uma diferença significativa entre o tubo laríngeo (LT) e os outros dispositivos examinados.

## Resultados

Os dados demográficos (idade, peso, altura) não foram diferentes entre os grupos examinados (tabela 1). A colocação

do DSG foi bem-sucedida em todas as tentativas e uma ventilação adequada foi possível em todos os pacientes. A visão da glote diferiu entre os dispositivos avaliados (tabela 2).

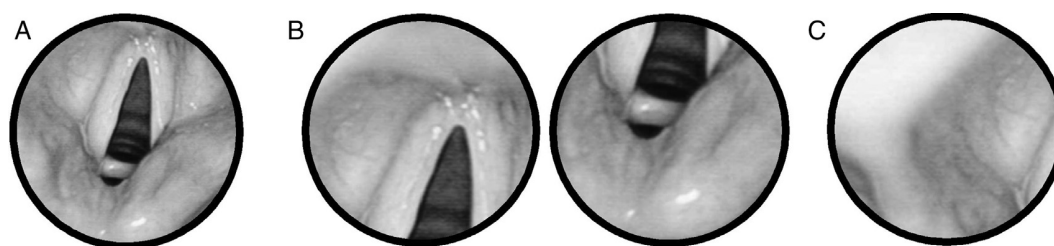
As condições adequadas para a intubação guiada por fibra óptica (visão total ou parcial da glote) foram obtidas em 50% com o TL, em 83% com a ML Supreme, em 70% com a ML I-Gel e em 90% com as MLs Unique e AuraOnce (figura 3).

Efeitos adversos não foram documentados em quaisquer dos casos.

## Discussão

As complicações relacionadas com as vias aéreas são raras, mas potencialmente desastrosas durante a anestesia geral e em medicina de emergência. A cada ano, cerca de 600 pessoas morrem em todo o mundo devido a dificuldades com a intubação.<sup>1</sup> Muitas outras desenvolvem danos neurológicos graves.<sup>2</sup> A incidência de intubação difícil em cirurgias eletivas varia de 0,05% a 18%, depende do tipo de cirurgia e das condições médicas pré-existentes<sup>1</sup>. Em medicina de emergência, a incidência de via aérea difícil é ainda maior.

Esses e outros resultados levaram a recomendações da ASA, publicadas pela primeira vez em 1993, para o uso

**Figura 3** Visão da glote obtida com o fibroscópio e do orifício distal do dispositivo supraglótico. (A) visualização completa da abertura; (B) vista parcial da abertura; (C) sem visão obtida da abertura.



de adjuvantes opcionais das vias aéreas que permitam ventilação e oxigenação adequadas.<sup>12</sup> A ML foi primeiramente mencionada nas diretrizes publicadas em 2003.<sup>2</sup> Desde então, vários DSGs diferentes foram lançados no mercado. Os diferentes formatos e materiais processados supostamente facilitam a inserção e melhoram a ventilação. Pode-se demonstrar que todos esses dispositivos permitem a oxigenação e a ventilação de emergência em caso de falha na intubação traqueal.

Em muitas situações de emergência e em várias outras circunstâncias (p. ex., cirurgia cardiotorácica ou abdominal, cirurgia em supinação), a intubação traqueal ainda é necessária para obter o controle adequado das vias aéreas. O DSG inserido primeiro serve apenas como ponte para a intubação traqueal. Várias abordagens foram descritas para estabelecer uma via aérea intratraqueal definitiva com um dispositivo supraglótico como auxílio. Durante a troca de um DSG por um tubo intratraqueal, o não comprometimento da via aérea já estabelecida é de extrema importância. Oxigenação e ventilação adequadas devem continuar enquanto outras intervenções nas vias aéreas são preparadas ou ocorrem.

A inserção às cegas de um tubo ou cateter de troca no DSG foi descrita anteriormente. Estudos demonstraram que uma inserção às cegas não leva necessariamente a uma posição intratraqueal. A posição faríngea da ML durante o controle por fibra óptica estava correta em apenas 59% de todos os casos.<sup>13</sup> Esse dado sustenta a ideia do uso de um endoscópio em vez da inserção às cegas de um dispositivo através de qualquer dispositivo de via aérea. Devido à posição variável do DSG inserido às cegas (em relação à abertura da glote), o uso de um broncoscópio de fibra óptica aumenta a taxa de sucesso da intubação traqueal.<sup>13,14</sup> O orifício do DSG e a abertura da glote precisam estar alinhados para permitir a inserção do tubo ou tubo permutador. O alinhamento adequado da laringe só pode ser verificado por meio de fibra óptica. A intubação guiada por fibra óptica (IGFO) via máscara laríngea (ML) foi descrita em relatos de casos e também avaliada em vários estudos. O método de IGFO via ML foi considerado confiável e seguro para o manejo de via aérea difícil. Há resultados semelhantes para o tubo laríngeo (TL), o qual tem ganhado popularidade no cenário pré-hospitalar.<sup>3</sup>

Contudo, devemos considerar que os DSGs nem sempre permitem uma IGFO em todos os pacientes. Um posicionamento faríngeo correto é essencial. Com as variações de formas e materiais, devemos presumir que o posicionamento faríngeo dos DSGs comercialmente disponíveis varia consideravelmente. O objetivo deste estudo preliminar foi avaliar se alguns dos muito diferentes DSGs têm um melhor posicionamento faríngeo para permitir a IGFO. Até o momento, tal avaliação não foi feita sistematicamente.

Os resultados deste estudo demonstram que todos os DSGs usados são adequados para oxigenar e ventilar adequadamente o paciente. Isso confirma o papel do DSG no manejo de emergência das vias aéreas. Idealmente, o posicionamento do DSG na faringe envolve o alinhamento do orifício distal do dispositivo com a abertura glótica para permitir o fluxo ideal de ar. Porém, esse alinhamento nem sempre pode ser demonstrado em nosso estudo. O posicionamento faríngeo do DSG é variável, como mostrado anteriormente. A visualização da glote a partir do orifício distal do dispositivo supraglótico inserido nem sempre

é possível. Isso limita a possibilidade de fazer uma IGFO e explica por que uma inserção às cegas é passível de falha. Diferenças relevantes foram observadas entre os sistemas comercialmente disponíveis examinados. A ML Unique e a ML AuraOnce proporcionaram visões melhores da glote. A intubação teria sido possível em 90% das tentativas. Os resultados para o TL foram menos convincentes. A intubação traqueal teria sido possível em apenas 40% dos casos. Os resultados para ML I-Gel e ML Supreme foram aceitáveis com êxito em torno de 70%. Aparentemente, a forma e, possivelmente, o material da ML Unique e ML AuraOnce aumentaram a porcentagem de posicionamento faríngeo adequado. Nossos resultados também demonstram que um posicionamento exato não é estritamente necessário para permitir oxigenação e ventilação adequadas. O posicionamento faríngeo é relevante apenas quando a via aérea inserida é usada como uma ponte para guiar a intubação traqueal. Em casos de falha na intubação traqueal que requeiram a proteção de uma via aérea intratraqueal, um dispositivo que permita a IGFO deve ser considerado em primeiro lugar. A troca do DSG interrompe a oxigenação e coloca o paciente em risco de aspiração.

Os resultados que apresentaram taxa de sucesso de 90% sugerem que o conceito de um dispositivo supraglótico como guia para a intubação traqueal não é adequado apenas para situações de emergência. Em condições nas quais o movimento da cabeça para laringoscopia direta precisa ser evitado (p. ex., fraturas instáveis da coluna cervical), a intubação traqueal via DSG é uma opção segura e fácil. O procedimento descrito pode ser uma opção relevante para intubação guiada por fibra óptica em paciente acordado; um procedimento ainda mais sofisticado com potencial desconforto para o paciente. Uma vantagem importante do uso de DSG como ponte para a intubação traqueal é a possibilidade de oxigenação e ventilação contínuas durante a endoscopia via adaptador de broncoscopia. O conceito descrito de via aérea designada para IGFO não é, portanto, apenas uma opção para intubação difícil inesperada, mas também pode ser usada em ambiente controlado. Isso permite o treinamento em intubação guiada por fibra óptica e garante a segurança do paciente para intubação difícil antecipada.<sup>7</sup>

## Limitações

Devido ao caráter preliminar do estudo, apenas um pequeno número de pacientes foi examinado por dispositivo. Um número maior de pacientes deve ser examinado para confirmar os resultados. A intubação difícil muitas vezes ocorre em pacientes com uma anatomia anormal da faringe ou laringe. Estudos adicionais são necessários para estabelecer se os resultados a partir deste estudo podem ser transferidos para esse grupo de pacientes.

## Conclusão

Todos os DSGs avaliados podem servir como via aérea de emergência para permitir a oxigenação em caso de intubação difícil. Nem todos os dispositivos avaliados, entretanto, têm um posicionamento faríngeo que permita uma intubação traqueal guiada por fibra óptica. Estudos adicionais precisam avaliar se esses resultados preliminares podem ser confirmados.

## Conflitos de interesse

Os autores declaram não haver conflitos de interesse.

## Agradecimentos

A aquisição e análise dos dados, bem como a preparação do manuscrito deste estudo, foram subsidiadas pelo departamento financeiro.

## Referências

1. Benumof JL. Management of the difficult airway. *Ann Acad Med Singapore*. 1994;23:589-91.
2. American Society of Anesthesiologists Task Force on Management of the Difficult Airway. Practice guidelines for management of the difficult airway: an updated report by the American Society of Anesthesiologists Task Force on Management of the Difficult Airway. *Anesthesiology*. 2003;98:1269-77.
3. Genzwuerker HV, Hilker T, Hohner E, et al. The laryngeal tube: a new adjunct for airway management. *Prehosp Emerg Care*. 2000;4:168-72.
4. Asai T, Murao K, Shingu K. Efficacy of the laryngeal tube during intermittent positive-pressure ventilation. *Anaesthesia*. 2000;55:1099-102.
5. Dorges V, Ocker H, Wenzel V, et al. The laryngeal tube: a new simple airway device. *Anesth Analg*. 2000;90:1220-2.
6. Cook TM, Hardy R, McKinstry C, et al. Use of the laryngeal tube as a dedicated airway during tracheal intubation. *Br J Anaesth*. 2003;90:397-9.
7. Charters P, O'Sullivan E. The 'dedicated airway': a review of the concept and an update of current practice. *Anaesthesia*. 1999;54:778-86.
8. Atherton DP, O'Sullivan E, Lowe D, et al. A ventilation-exchange bougie for fiberoptic intubations with the laryngeal mask airway. *Anaesthesia*. 1996;51:1123-6.
9. Hawkins M, O'Sullivan E, Charters P. Fiberoptic intubation using the cuffed oropharyngeal airway and Aintree intubation catheter. *Anaesthesia*. 1998;53:891-4.
10. Genzwuerker HV, Vollmer T, Ellinger K. Fiberoptic tracheal intubation after placement of the laryngeal tube. *Br J Anaesth*. 2002;89:733-8.
11. Brimacombe J, Berry A. A proposed fiber-optic scoring system to standardize the assessment of laryngeal mask airway position. *Anesth Analg*. 1993;76:457.
12. Practice guidelines for management of the difficult airway. A report by the American Society of Anesthesiologists Task Force on Management of the Difficult Airway. *Anesthesiology*. 1993;78:597-602.
13. Campbell RL, Biddle C, Assudmi N, et al. Fiberoptic assessment of laryngeal mask airway placement: blind insertion versus direct visual epiglottoscopy. *J Oral Maxillofac Surg*. 2004;62:1108-13.
14. Silk JM, Hill HM, Calder I. Difficult intubation and the laryngeal mask. *Eur J Anaesthesiol*. 1991;4 (Suppl.):47-51.